

Atestado médico

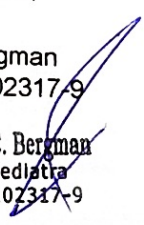
Paciente Thomas Miler Chaves de Almeida

Encontra-se em boas condições de saúde do ponto de vista cardiológico.
Submetido a exame clínico, ECG e ecocardiograma Doppler color estando apto à prática de atividades físicas e esportivas, incluindo futebol de alto rendimento.

Rio de Janeiro, 30 de Janeiro de 2026

Atenciosamente,

Pedro C. Bergman
C.R.M.: 52.102317-9


Dr. Pedro C. Bergman
Cardiopediatra
CRM 52.102317-9